Кең байламның туа біткен эмбриональды кистасының сирек атипті клиникалық көріністері

Жоба мақсаты Зерттеу параовариальды кисталар мүлдем басқаша көрінуі мүмкін дегенді білдіреді, тіпті балалар мен жасөспірім қыздарда да диагноз қою қиынға соғады, сондықтан балалар гинекологына мұқият қарау және осындай ықтималдықтарды еске салу қажет .

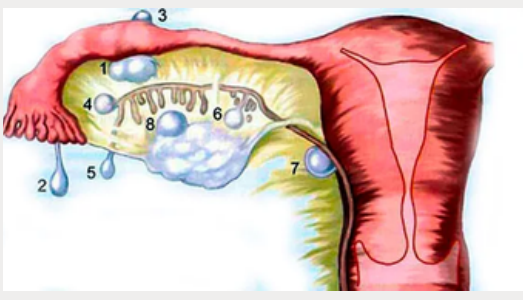

КЕҢ БАЙЛАМНЫҢ ТУА БІТКЕН ЭМБРИОНАЛЬДЫ КИСТАСЫ ДЕГЕНІМІЗ НЕ?

Қалыңдығы шамамен 2 сантиметр болатын тегіс серпімді қабырғалары бар сопақша капсулаға ұқсайтын қуыс ісік.Қабырғасыныңі ішкі беті эпителий жасушаларының қабатымен қапталған. Киста куысында ақуыз көп және аз мөлшерде муцин бар мөлдір сулы сұйықтық толтырылады. Киста жатыр түтігінің астында, аналық бездің үстінде орналасады. Оның қанмен қамтамасыз етілуі жатыр түтігі мен мезентерия арқылы өтетін қан тамырлар арқылы жүзеге асырылады. Көптеген жағдайларда параовариальды кисталар қатаң бекітілген және белсенді емес.

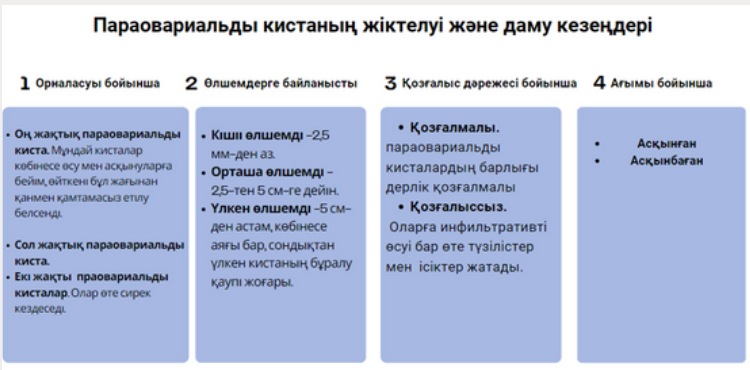

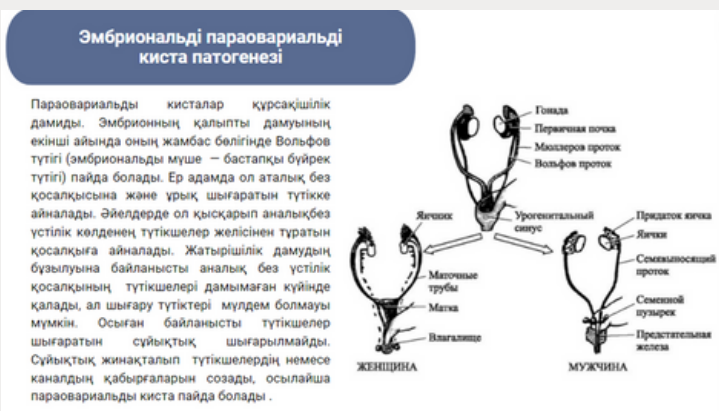

КЛИНИКАЛЫҚ КӨРІНІСІ ЖӘНЕ АСҚЫНУ ТҮРЛЕРІ



Әдетте асимптоматикалық түрде кездеседі. Тек киста басқа себептерге байланысты асқыну кезінде клиникасы көрінеді. Мысалы бұралу, өсу, қан кету және қатерлі ісікке айналусекілді сирек кездесетін асқынулар.Параовариальды кистаның асқынуы қарқынды физикалық белсенділікпен, ауыр салмақты көтерумен, дене күйінің күрт өзгеруімен параовариальды киста аяғының бұралуымен немесе капсуланың жыртылуымен асқынуы мүмкін.

Кистанын аяқтарының бұралуы. Бұл асқыну кезінде киста мен жатыр түтігінің тіндерін кандандыратын тамырлар қысылады. Қан айналымы бұзылады, тіндер оттегі мен қоректік заттарды жеткілікті мөлшерде ала алмай өле бастайд. Сондықтан іштің төменгі бөлігіндегі, бел аймағындағы, бүйірдегі тартып тұратын ауырсыну сезімі және кистаның локализациясы жағында қатты ауырсыну байқалады.

Параовариальды кистаның іріңдеуі. Бұл асқынудың себебі-патогендік микрофлора, ол кистага лимфогендік немесе гематогендік жолмен (лимфа немесе қан ағымымен) ағзадағы кез-келген қабыну ошағынан енуі мүмкін. Қабыну дене температурасының 38-39 °C дейін жоғарылауымен, бас ауыруы мен бас айналу, кейде нәжіспен немесе құсумен керінеді.

Капсуланын жарылуы. Ол "жедел іштің" симптоматикасымен және ішкі қан кету белгілерімен көрінеді: әлсіздік және терінің бозаруы.

Клиникалық ситуация

2020 жылғы 10 қаңтарда Алматыдағы адамның репродуктивті денсаулығы орталығына 15 жасар жасөспірім қыз бір жыл ішінде етеккірінің ретсіз, ауырсынумен келуіне және небәрі екі ай ішінде себепсіз 6 кг салмақ жоғалтуға шағымданып келді. Салмақ тастағаннанкейін 7 ай бойы етеккір келмеген. Осы уақыт ішінде ол біршама салмақ қосып, науқаста етеккір келуі қайта басталған. Анамнезінде алғашқы етеккір (менархе) уақыты 12 жаста, ауыртпалықсыз, 5 күнге созылған, көлемі орташа мөлшерде келіп жүрген.

Anamnesis morbi

Оның айтуы бойынша, анамнезінде себепсіз айтарлықтай салмақ жоғалту болған, небәрі екі айдың ішінде 6 кг салмақ тастаған.Салмақ тастағаннан кейін 7 ай етеккір келмеген. Осы уақыт ішінде ол біршама салмақ қосып ретсіз әрі кешіктірілген түрде етеккірдің келуі қайта басталған.

Anamnesis vitae

Өткен аурулар: туберкулез, жыныстық жолмен берілетін аурулар,гепатиттер және АИТВ-инфекциясымен ауырмаған.
Созылмалы аурулар: жоқ
Операциялар: болмаған
Жарақаттар: жоқ
Аллергиялық тарих: жоқ
Жаман әдеттер: жоқ
Тұқым қуалаушылық аурулар: жоқ
Гинекологиялық анамнез: алғашқы етеккір (менархе) 12 жаста, ауыртпалықсыз, 5 күнге созылған, көлемі орташа.

ФИЗИКАЛЫҚ ТЕКСЕРУ

Дене бітімі-қалыпты. Бойы -160 см, салмағы-49 кг (ДСИ=19). Іші жұмсақ, ауырсынусыз, терісі және көрінетін шырышты қабаттары қалыпты, қызғылт түсті. Дефекация және диурез тұрақты және адекватты болды.
Сыртқы жыныс мүшелері дұрыс қалыптасқан және қалыпты көрінеді, қолтық астындағы және шап аймағында әйелдік типтегі түктер бар. Сыртқы жыныс мүшелері бездерінің шырышы мөлдір, қызғылт түсті. Клитор ұлғаймаған. Бартолин бездері ерекше емес, қыздық перде сақиналы, қынаптан орташа шырышты бөлінділер бар.
Ректальды (тік ішектік) тексеруде тік ішек ампуласы бос, жатыр біршама солға ығысқан, ұлғаймаған. Оң жақтағы қосалқылар аймағында ерекшеліктер жоқ. Сол жақ қосалқылар аймағы ауырады, сондықтан анық емес пальпацияланады.

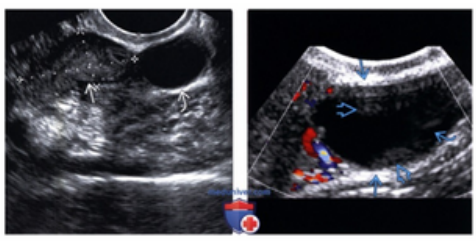

УДЗ-де жатырдың орналасуы қалыпты, контуры біркелкі, құрылымы біртекті. Жатыр қуысы кеңеймеген. Оның ұзындығы-3,9 см, алдыңғы және артқы диаметрі-2,6, көлденең диаметрі-3,6 см. Эндометрияның қалыңдығы-3,7 мм. Жатыр мойнының өлшемі 2,5х1,9х3 см.
Оң жақ аналық безінің өлшемдері 3,3х1,9,2,3 см. Оң жақ аналық без аймағында анэхогенді кистозды түзіліс көлемі 3,4х2,8х3,0 бар, құрамы сұйық, біртекті. Киста аваскулярлы болды.
Сол жақ аналық безінің көлемі 3,1х1,6х2,4 см, фолликулярлы.
Қорытынды: ***УДЗ-де оң жақ аналық безінің параовариальды кистасы анықталды.***

- **МРТ** қорытындысы оң жақта параовариальды киста.

ДИАГНОСТИКА

Зертханалық зерттеу нәтижелері:

Жалпы қан анализі.
- гемоглобин 135 г/л,
- эритроциттердің шөгу жылдамдығы (ЭШЖ) - сағатына 2 мм,
- лейкоциттер - 4800 лейкоцит/мл.
- Эритроциттер 4,78,
- тромбоциттер - 279,

Қалқанша безді ынталандыратын гормон (ТТГ) 2,78 млн Ед/л,
Т4 - 1,18 млн Ед/л, пролактин 11,17 нг/мл,

Са-125 (ісік маркері) 6,65 ХБ/мл. (қалыпты 0-35).

Емдеу жолдары

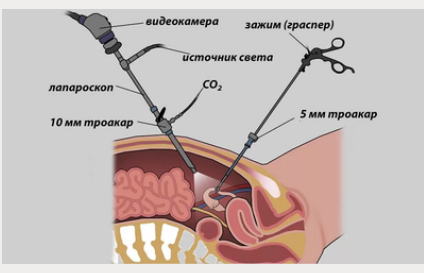

Жамбастын ультрадыбыстық зерттеуі және жамбас МРТ-сы оң жақтық кең байламнын кистасын көрсетті, ал С-125 ісік маркері қалыпты мөлшерде болды. Демек, бұл жағдайда қатерсіз туа біткен кең байламның параовариальды кистасы диагнозы қойылды, ол кең байлам неоплазиясының даму қаупін тудыруы мүмкін және хирургиялық алып тастауды қажет етеді, ақырында киста жатыр түтігіне, аналық безге және жатырға зақым келтірместен лапароскопиялық жолмен жойылды

ҚОРЫТЫНДЫ

- Әдебиеттерге сайкес, мұндай кисталар асқынғанға дейін асимптоматикалық болып қалады және әдетте әйел өмірдің үшінші және төртінші онжылдығын да клиникалық симптоматикалық болады делінген, ал біздің жағдайда олар асқынусыз симптоматикалық болды.
- Әдебиеттер бойынша бұл кисталардың көпшілігі кішкентай және симптомсыз. Біздің жағдайда, оның кішкентай мөлшеріне қарамастан, ол симптоматикалық сипатқа ие болды және өмірдің екінші онкүндігінде (15 жыл) диагноз қойылды.
- Ультрадыбыстық зерттеу және МРТ арқылы бұл кисталарды диагностикалаудың нақты критерийлері жоқ, сондықтан көп жағдайда бұл кисталарды аналық без кистасы ретінде дұрыс емес диагностикалау проблема болып табылады, дәл біз ұсынған жағдайда да бірінші ультрадыбыстық зерттеу қорытындысында аналық без кистасы диагнозы қойылған. Диагноз қоюдың бірінші сатысында УДЗ ұсынылады, ал одан әрі растау үшін МРТ ұсынылады [8]. Біздің жағдайда да дәл осындай хаттама қолданылды.
- Әдебиеттерде параовариальды кисталардағы неоплазманың ықтималдығы 1,69-дан 5%-ға дейін ауытқиды [12], сондықтан ісік маркері болып табылатын СА-125 мөлшерін анықтадық, ісік жоқ екендігін растау үшін.
- Кең байламның туа біткен кистасы сирек кездесетін аномалия болып табылады, әдебиеттегі зерттеулердің көпшілігі ауру тарихы түрінде берілген. Бұл кисталар әр науқаста әр түрлі көрініс көрінеді.. Тұрақты емес етеккірлері бар жасөспірім қыздарда кең байлам кистасы ықтимал себеп болуы мүмкін, салмақтың өзгеруі - етеккір циклінің бұзылуы - эмбриологиялық кең байлам кисталар үшбұрышы арасындағы байланыс анық емес сондықтан болашақта зерттеуді қажет етеді.

ӘЛ- ФАРАБИ АТЫНДАҒЫ ҚАЗАҚ ҰЛТТЫҚ УНИВЕРСИТЕТІ
ЖОҒАРҒЫ МЕДИЦИНА МЕКТЕБІНІҢ 3 КУРС СТУДЕНТТЕРІ: ӘМІРЖАНОВА ҚҰРАЛАЙ, АЙДАРХАН АРАЙЛЫМ
ЖОБА ЖЕТЕКШІСІ: АСҚАР САНА АСҚАРҚЫЗЫ